Aus dem Zahnärztlichen Institut der Universität Tübingen
Vorstand: Prof. Dr. H. Peckert

Einige Fälle von Zahnmißbildungen aus der Entwicklungszeit

Inaugural-Dissertation
zur Erlangung der Doktorwürde
der Zahnheilkunde
einer Hohen Medizinischen Fakultät
der Eberhard-Karls-Universität
zu Tübingen

Vorgelegt von
Rudolf Jordan
aus Riga (geb. in Moskau)

1933

Buchdruckerei des Tübinger Studentenwerks

Zum Druck genehmigt von der Medizinischen Fakultät
der Universität Tübingen

Dekan: Prof. Dr. K. Wolf

Berichterstatter: Prof. Dr. H. Peckert

Inhalts-Verzeichnis.

A. Mißbildungen im allgemeinen 5
B. Normale Veränderungen der Zähne in der Entwicklungszeit 5
C. Zahnmißbildungen aus der Entwicklungszeit 6
1. Dilaceration 6
a. Dilaceration im allgemeinen 7
Anhang: Eitrige Wurzelhautentzündung des Milchmolaren (Turnerzähne) 7
b. Eigener Fall und kritische Betrachtung desselben 8
2. Schmelzhypoplasien 10
a. Zusammenfassung der vorhandenen Literatur 11
b. Rachitis und ihre Einwirkung auf die Kiefer 14
c. Eigener Fall und kritische Betrachtung desselben 15
3. Hutchinsonsche Zähne 19
a. Zusammenfassung der vorhandenen Literatur 19
b. Lues congenita und ihre Erscheinungen am Gesicht und in der Mundhöhle 21
c. Eigener Fall und kritische Betrachtung desselben 23
Anhang: Osteogenesis imperfecta 26
Literaturverzeichnis 27

Digitized by the Internet Archive
in 2026

https://archive.org/details/IA40153309_0286

Mißbildungen

oder Anomalien sind Abweichungen von der Regel.

„Versteht man im Allgemeinen", wie Peckert schreibt, „unter Mißbildungen angeborene, den Bau von Organen betreffende Stilwidrigkeiten jenseits der Variationsbreite, so muß diese Defination modifiziert werden, sobald von Mißbildungen der Zähne die Rede ist; weil das neugeborene Kind zahnlos ist, weil die Entwicklung aus den Zahnanlagen für die Mehrzahl der 52 Zähne beider Dentitionen, gleich dem Durchbruch, ins extrauterine Leben fällt." Die Ursache für eine Zahnmißbildung, die später in Erscheinung tritt, reicht auch keineswegs immer in die Foetalzeit zurück. Das Milchgebiß, welches in der Foetalzeit verkalkt, wird weit seltener von einer Mißbildung betroffen, als das bleibende, das in der 2. Hälfte des 1. Lebensjahres zu verkalken beginnt. Doch kann eine Einwirkung auf die Bildung der harten Zahnbestandteile nur so lange erfolgen, als der Zahnkeim noch aus häutigem Material besteht oder die Verkalkung noch gestört werden kann.

Im menschlichen Gebiß gibt es Anomalien

1) der Stellung,
2) der Zahl,
3) der Größe und Form.

Sie können sich auf das ganze Gebiß erstrecken oder nur einen einzigen Zahn betreffen. Die abweichenden Bildungen können auf erkennbare Ursachen, etwa eine nachweisbare Erkrankung zurückzuführen sein, wie bei den meisten Strukturabweichungen oder aber die Ursache der Mißbildung ist unerkannt, wie bei der Mehrzahl der Zahnmißbildungen, bei Anomalien der Zahnzahl, der Größe und der Form.

In der folgenden Abhandlung will ich mich auf die Mißbildungen durch nachweisbare pathologische Vorgänge während der Entwicklungszeit des Gebißes beschränken.

Zum Verständnis der Entwicklungsstörungen ist die Kenntnis einiger **normaler Veränderungen der Zähne in der Entwicklungszeit** unbedingte Voraussetzung.

An der Bildung des Zahnmaterials sind genetisch zwei Keimblätter: das Ektoderm und das Mesoderm, beteiligt. Das Ektoderm bildet die Zahnleiste, das Mesoderm die Bindegewebszellen. Aus Zahnleiste und Bindegewebszellen wird der Zahn zusammengesetzt.

Die bleibenden Zähne gehen von der Zahnleiste aus, nach Verlängerung des Stranges der Milchzahnleiste nach hinten. Von der Milchzahnleiste zweigt ein neuer Strang, die Ersatzzahnleiste, ab, aus der 20 Ersatzzahnanlagen hervorgehen. Hat die Ersatzzahnleiste ihren Zweck erfüllt, so verfällt sie der Resorption. Die isolierten Zahnanlagen entwickeln sich selbständig fort. Das glockenförmige Schmelzorgan, aus Epithel gebildet, umgibt das mesodermale Bindegewebe, die Dentinpapille. In der häutigen Zellanlage beginnt die Ameloplastenschicht Schmelz abzulagern. Gleichzeitig wird von der Oberfläche der Keimpulpa, der Odontoplastenschicht, Dentin abgeschieden. Durch schichtweise Ablagerung von Kalksalzen entwickelt sich allmählich das harte Zahngebilde. Die Zahnkeimentwicklung beginnt bei den Frontzähnen und schreitet in distaler Richtung fort.

Die Verkalkungsreihenfolge

der bleibenden Zahnreihe ist folgende:

1. Molar verkalkt ab 25. Foetalwoche
Incisivi, Caninus 5.—9. Lebensmonat
Prämolaren, 2. Molar $2^1/_2$.—3. Jahre
3. Molar 8.—10. Jahr.

Die Verkalkung wird erst lange nach dem Durchbruch vollendet. Bei gleichen Verkalkungszeiten der einzelnen Zahngattungen fallen auch die Durchbruchstermine meist zusammen.

Die Bedeutung der Verkalkungszeiten erkennt man an den periodisch auftretenden Verkalkungsstörungen. Meistens sind die 1. Molaren und die mittleren Schneidezähne befallen, dazwischen auch die seitlichen Schneidezähne, der Eckzahn, die Prämolaren; die 2. Molaren nur in den allerseltensten Fällen. Dies werde ich weiter unten an zwei Fällen darlegen.

Störungen der Zahnentwicklung durch erkennbare Ursachen können entstanden sein durch

1.) Oertlich begrenzte Leiden: Dilaceration und infektiöse Entzündung.

2.) Allgemeine Erkrankungen: Störungen des Kalkstoffwechsels in Verbindung mit Rachitis, Tetanie und Lues.

Dilaceration.

Eine durch Trauma bedingte Deformation an Zähnen, die noch in der Entwicklung begriffen sind, wird von John Tomes in seiner Schrift: „A Course of Lecture on Dental Physiology and Surgery" im Jahre 1878 als Dilaceration bezeichnet.

Doch wird die Bezeichnung Dilaceration nicht immer in dem umfassenden Sinne wie oben gebraucht.

So schreibt Peckert: „Eine Dilaceration aber ist das Ergebnis eines von außen kommenden Gewaltaktes, durch den ein gerade im Stadium der Verkalkung befindlicher Zahnkeim einen Einriß erleidet."

Die Stelle der Zerreißung liegt stets an der Grenze zwischen dem bereits verkalkten und dem noch weichen Anteile des betroffenen Zahnes, verschieden hoch, dem jeweiligen Fortschritte der Verkalkung entsprechend. Der vom Unfall betroffene Zahn bleibt entweder überhaupt aus und hinterläßt eine entstellende Zahnlücke oder er gelangt zum Durchbruch in verkrüppelter Gestalt, häufig mit einer winklig, meist nach hinten abgeknickten Krone. Er bleibt ganz auf der Entwicklungsstufe stehen, auf der er vom Trauma überrascht wurde.

Die bisher zur Beobachtung gekommenen Fälle von Dilaceration betreffen fast ausschließlich Frontzähne. Das hängt mit der Art des ursächlichen Traumas und der exponierten Lage der Schneidezähne zusammen. Die Verletzung ist eine indirekte: sie wird vom Orte des Insultes, dem Milchzahn, auf den Keim des bleibenden Zahnes übertragen.

Es ist ein Unterschied zu machen zwischen Schädigung der Zahnpapille und des Zahnsäckchens, und derjenigen des Schmelzepithelkomplexes. Die Zerstörung des Schmelzepithels ist insofern prognostisch am ungünstigsten, als dasselbe nicht ganz regenerationsfähig ist. Vollständiger Verlust des Epithels bedeutet ein sicheres Ausbleiben des Schmelzes und auch der Wurzelbildung.

Dagegen hat die Schädigung des Zahnsäckchens und der Papille eine bessere Prognose. Doch bleibt das Regenerat minderwertig. Statt Dentin wird nur Zement gebildet. Bei schweren Fällen sistiert das Wurzelwachstum.

Im Zusammenhang mit dem Trauma führe ich auch ein anderes örtlich begrenztes Leiden an: nach Euler-Meyer ist „die häufigste Ursache von Entwicklungsstörungen an bleibenden Zähnen — die eitrige Wurzelhautentzündung am Vorgänger des betreffenden Zahnes im Milchgebiß. Besonders der Prämolar weist öfters derartige Spuren auf."

Turner*) war der erste, der die Einzelhypoplasie beschrieben und richtig gedeutet hat. Die Entwicklungsstörung betrifft im allgemeinen nur die Verkalkung des Schmelzes.

„Bei der

eitrigen Wurzelhautentzündung des Milchmolaren

wird," schreibt Euler, „nacheinander das Zahnsäckchen, dann das äußere Schmelzepithel und die Schmelzpulpa und schließlich das Stratum intermedium und die Ameloplastenreihe einbezogen, ja selbst bereits

*) Turner: Two cases of hypoplasia of animal. The British Journal of Dental science. Bd. 55. S. 227.

angelegter Schmelz kann durch den Prozeß vernichtet werden. Dann ist für den „Turner-Zahn“ auch typisch das flächenhafte Fehlen des Schmelzes.“

An der Krone wird an Stelle des verloren gegangenen Schmelzes eine Auflagerung von atypischem Zement gebildet. Auch kann sich die schädigende Wirkung der Entzündung auf die Zahnpapille selbst auswirken, wenn z. B. das Gebiß von Kieferosteomyelitis befallen wird.

Fall 1. (Kr. Bl. 47621).

Am 30. Okt. 1931 suchte stud. Hans J. 24 Jahre alt, die Zahnklinik in Tübingen auf.

Der Patient erzählte, er sei mit 7—8 Jahren aufs Gesicht gestürzt. Infolge des Unfalls sei der linke Milchschneidezahn herausgefallen und der bleibende Schneidezahn seit 8—9 Jahren in verkümmerter Form und etwas seitlich gekippt zum Vorschein gekommen. Der rechte Milchschneidezahn war durch den Sturz stark gelockert, ist nachher aber wieder festgewachsen und der bleibende Schneidezahn an dessen Statt, zu seiner Zeit herausgekommen.

r. l.

Abb. 1

r. l.

Abb. 2

Der rechte mittlere Incisivus ist in mesialer und palatinaler Richtung gekippt, während der linke eine Neigung in mesiobuccaler Richtung hat.

Die Röntgenaufnahme zeigt, daß der erste rechte obere Schneidezahn eine normal große Krone und eine sehr breite, aber ca. um die Hälfte verkürzte Wurzel hat. Der ganze Zahn ist etwas aus der Alveole herausgetreten und reicht mit der Krone um 2—3 mm tiefer als die Nachbarzähne hinunter. Der linke obere Schneidezahn ist auf einer halbentwickelten Stufe stehen geblieben und hat etwa die Größe eines Milchschneidezahnes. Seine Krone und seine Wurzel sind etwa um $^1/_3$ ihrer normalen Länge und auch ihrer Breite verkürzt. Da er tiefer, als es seine Krone erlaubte, herausgerückt ist, so ist seine Verankerung in der Alveole nur eine lockere. Nur $^1/_5$ der Länge des ganzen Zahnes wird von der Alveole eingefaßt.

Diagnose: Dilaceration und Dislokation der bleibenden oberen mittleren Schneidezähne.

Es ist eine Dilaceration in dem umfassenden Sinne, den John Tomes dieser Bezeichnung gibt. Es handelt sich hier jedoch um keinen gewöhnlichen Fall von Dilaceration, da die Zähne weder retiniert sind, noch eine Wurzelabknickung aufweisen. Die Diagnose: „Turner-Zahn" kommt nicht in Frage, da die beschriebenen Zähne einen normal strukturierten und gut verkalkten Schmelzbelag zeigen. Auch spricht die Lokalisation des Defektes am ungeschützten Schneidezahn mehr für die traumatische Ursache.

Die Angaben des Patienten vom Unfall mit 7—8 Jahren sind nicht glaubhaft: Die Kronen der Schneidezähne des bleibenden Gebisses verknöchern schon im 5.—9. Lebensmonat, nachdem sie ihre normale Größe erreicht haben. Da der Zahn eine im Wachstum zurückgebliebene Krone aufweist, so muß die Verletzung zu einem viel früheren Lebenszeitpunkt, also im Lauf der ersten 9 Lebensmonate geschehen sein. Daß der Patient sich dieses, in so frühem Kindesalter erlebten Vorfalls nicht erinnern kann, ist nicht weiter verwunderlich.

Der Stoß durch den Sturz wurde durch die Milchzähne aufgefangen und auf den Keim des bleibenden Zahnes übertragen.

Die Anlagen der beiden oberen mittleren Schneidezähne wurden ungleich beschädigt. Während der rechte Schneidezahn bei sonst normaler Ausbildung nur eine verkürzte Wurzel hat, ist der linke Incisivus in dem Wachstumsstadium verblieben, in dem er durch das Trauma betroffen wurde. Das wäre dadurch zu erklären, daß am rechten Zahn Papille und Säckchen geschädigt wurden und das Wurzelwachstum ausblieb, während am linken Nachbar der gesamte Schmelzepithelkomplex betroffen und das Wachstum an diesem Zahn überhaupt unterbrochen wurde.

Die Dislokation der vom Trauma befallenen Zähne bietet folgendes Bild: Der rechte Schneidezahn ist nach mesial und palatinal gekippt, während der linke eine Drehung und Neigung nach mesio-buccal aufweist. Die stärkste Stoßkraft muß sich auf die mesiale Hälfte der im Kiefer steckenden Keime der Schneidezähne ausgewirkt haben. Die Zähne haben eine Luxation durchgemacht, wobei die Zahnpapille den Drehpunkt darstellte. Zum Unterschied dazu trifft eine Stauchung den Zahnkeim annähernd in seiner Längsachse. Die Art der Dislocation hängt von der Wirkungsrichtung des den Milchzahn treffenden Traumas ab. Die beiden Incisivi sind nachher in der gekippten Stellung zum Vorschein gekommen.

Die Folge des Traumas ist eine kosmetische und funktionelle Störung. Die kosmetische Beeinträchtigung wird noch durch die in diesem Fall besonders ungünstige Lage in der Front des Gebisses verstärkt. Der funktionelle Schaden hat seine Ursache darin, daß der mit seinem An-

tagonisten nicht in Artikulation stehende Zahn für die Kaufunktion unbrauchbar ist.

Schmelzhypoplasien.

Die durch allgemeine Kalkstoffwechselstörungen herbeigeführten Strukturmängel am Schmelzüberzug der Zähne werden als „Schmelzhypoplasien" bezeichnet. Sie entstehen zur Zeit der Bildung des Schmelzes, sind beim Zahndurchbruch also bereits vorhanden.

Euler schreibt über die Entstehung der Hypoplasien: „Bleibt die Verkalkung aus, so fehlt der ungebildeten Schmelzsubstanz die Versteifung, und sie bricht schließlich ein".

Peckert gibt an: „Ihrem Wesen nach sind Schmelzhypoplasien der Ausdruck einer strichweisen, herdförmigen, völlig oder nur zum Teil erfolgenden Unterdrückung der Schmelzbildung. Die Schmelzprismen des gerade in der Bildung begriffenen Bezirkes bleiben dauernd in dem unvollendeten Zustande, in dem sie von einer schweren Schädigung betroffen werden. Nach dem Aufhören der Schädigung wird wieder normaler Schmelz gebildet." Der gesetzte Schaden ist irreparabel."

Nach Fleischmann ist das Charakteristische der Hypoplasien

1) daß sie alle Zähne der gleichen Bildungsperiode befallen,
2) daß sie bei den homologen Zähnen streng symmetrisch angeordnet sind,
3) daß sie den Schmelz, nicht auch das Dentin betreffen.

Des weiteren nach Fleischmann: „trifft man an Hypoplasien am häufigsten becher- und napfförmige Vertiefungen, manchmal reihenförmig in mesio-distaler Richtung aneinandergelagert, zuweilen findet man Furchen, die einzeln übereinandergelagert um den ganzen Umfang der Zähne verlaufen, wodurch die Schmelzoberfläche ein welliges und gerifftes Aussehen bekommt. Die Furchen und Grübchen beschränken sich entweder auf kleinere Bezirke der Schneidekante oder sie beanspruchen die ganze angrenzende Krone oder ziehen fast über den ganzen sichtbaren Zahn. Stets weisen die 6-Jahr-Molaren und die mittleren Schneidezähne den fehlerhaft ausgebildeten Schmelz auf, doch gehören häufig auch noch andere Zähne des Ober- oder Unterkiefers dazu." Da uns die Verkalkungszeiten der Zähne bekannt sind (s. u.), so lassen sich von der Lokalisation der Hypoplasien Rückschlüsse auf die Zeit ihrer Entstehung machen.

Nach Berten „sind bezüglich ihrer späteren Form alle Hypoplasien, neben Dauer und Heftigkeit der Störung, von der jedem Zahn auf Grund seiner Form eigentümlichen Prismenlagerung abhängig."

Die Statistiken verschiedener Autoren über die Häufigkeit der Hypoplasien ist sehr verschieden ausgefallen. Während Busch nur 1—2% er-

rechnet, Fleischmann 4%, Berten 6%, findet Neumann bei lebenden Kindern 18%, an Kinderleichen 43%. „Die Divergenz der Verhältniszahlen", schreibt Fleischmann, „findet darin ihre Erklärung, daß Neumann kranke Kinder untersucht hat. Busch, Berten und Fleischmann gesunde Kinder und gesunde Erwachsene."

Die durch eitrige Periodontitis der Milchmolaren verursachten sog. „Turnerzähne" unterscheiden sich von den Hypoplasien

1) durch Lokalisation der Einzelhypoplasie gegenüber dem früheren Entstehungsherde,
2) durch Beschränkung der Störung auf den Schmelz,
3) durch völlige Vernichtung des Schmelzes.

In der Frage der Aetiologie der Hypoplasien sind im Laufe der Zeit die widersprechendsten Ansichten geäußert worden.

Die Art der Anordnung der Hypoplasien hat zur Erkenntnis geführt, daß als Störungsursache nur eine Allgemeinerkrankung in Betracht kommt.

Die ältesten Forscher waren der Ansicht, daß irgend eine beliebige Erkrankung zur Zeit der Entwicklung der Zähne, Hypoplasien im Schmelze verursachen könne.

Hutchinson war der erste (1858), der eine spezifische Aetiologie der Hypoplasie vertrat, da er Lues hereditaria als Ursache von bestimmt lokalisierten Hypoplasien auffaßte.

Dagegen verfocht Magitôt 1877 die Auffassung, die Eklampsie der Kinder sei das auslösende Moment. Fournier, Berten und Walkhoff vertraten den Standpunkt, daß jede Erkrankung, die Ernährungsstörungen zur Folge habe, Hypoplasien erzeugt. Hochsinger führte diese auf Rachitis zurück.

Neumann unterscheidet scharf zwischen gewöhnlichen Hypoplasien und den Hutchinson'schen. Die gewöhnlichen Hypoplasien sieht Neumann als Folgen einer Schädel- und Kieferrachitis an. Den anderen Erkrankungen schreibt er nur verstärkende Wirkung auf die Rachitis zu. Birkenthal hat bei 85% der von ihm untersuchten Rachitikern Hypoplasien gefunden.

Wenn man bedenkt, daß die Grundlage der vorgebrachten Theorien in den meisten Fällen nur die Anamnese ist, so wird es verständlich, daß die Ansichten über die Entstehungsursache der Hypoplasien so weit auseinandergehen.

Fleischmann unterzieht alle diese Theorien einer strengen Kritik.

Gegen die Hypothese, daß Hypoplasien durch jede beliebige Erkrankung der Zahnentwicklungszeit hervorgerufen werden könnten, nennt er als Argument

1) das Mißverhältnis der viel zu geringen Frequenzziffer der Hypoplasien, die nur eine seltene Entwicklungsstörung sind;

2) den Umstand des Befallenseins bestimmter Zahngattungen, die darauf hinweisen, daß die Hypoplasien durch eine in der Bildungszeit der Zähne auftretende Krankheit verursacht wurden. Wäre jede Erkrankung imstande Hypoplasien zu erzeugen, so müßte man ebenso häufig wie an Schneide- und Eckzähnen, auch an Prämolaren, deren Verkalkung ganz besonders in die Altersperiode der Kinderkrankheiten fällt, Hypoplasien finden. Dagegen weisen dieselben überaus selten Stigmata der Störung auf.

In der Untersuchung der Frage über die Aetiologie der Syphilis stellt Fleischmann fest, daß die gewöhnlichen Formen der Hypoplasien mit der Lues hereditaria nichts zu tun haben. Auf seine Ansichten über die Hutchon'schen Zähne will ich weiter unten zu sprechen kommen.

Fleischmann bringt auch eine ganze Reihe von Tatsachen, die entschieden gegen jeden Zusammenhang der Hypoplasien mit Rachitis sprechen.

„1) Es besteht ein bedeutendes Mißverhältnis zwischen den Frequenzzahlen der Rachitis und der Hypoplasien (Rachitis in 60—90%, Hypoplasien in 2—7%). Während bei Rachitis ganz charakteristische Veränderungen im Dentin auftreten, fehlen dieselben im Schmelz.

2) Während die Hypoplasien hauptsächlich im ersten Lebensjahr entstehen, kommt die Rachitis im 2. und 3. Lebensjahr am häufigsten vor.

3) Die Hypoplasien haben einen intermittierenden Charakter des Auftretens, der mit dem chronischen Verlauf der Rachitis in keinerlei Einklang zu bringen ist.

4) Während es sich bei den Hypoplasien des Schmelzes um eine tatsächliche Defektbildung des Grundgewebes handelt, ist es bei den rachitischen Veränderungen des Dentins lediglich Ausbleiben der Kalkablagerung, während die Zahngrundsubstanz ganz normal gebildet ist. Die Hypoplasien sind irreparable Vorgänge, während die rachitischen Veränderungen des Dentins durch nachträgliche Verkalkung vollständig behoben werden.

„Desgleichen", lesen wir bei Fleischmann, „ist es unberechtigt, Analogieschlüsse von Knochenveränderungen zu Zahnveränderungen zu ziehen, wie die Hartgebilde des Zahnes durchaus keine Einheit darstellen. Dentin und Knochen sind verwandte Gewebe, beide gehen aus dem Mesoderm hervor. Der Schmelz jedoch ist ein Gewebe sui generis und ein Abkömmling des Ektoderms."

Bei der Besprechung der Magitôt'schen Hypothese der Konvulsion als Ursache von Hypoplasie gibt Fleischmann zu, daß zeitlicher Zusammenhang mit den Hypoplasien gegeben ist. Ebenso scheint das intermittierende Auftreten der Konvulsionen eine Erklärung für

den intermittierenden Charakter der Hypoplasien zu sein. „Der Nachteil der Magitòt'schen Hypothese beruht auf ihrer anamnestischen Grundlage."

Erdheim brachte einen neuen Gesichtspunkt zur Beurteilung von Hypoplasien. Er fand wie Peckert berichtet, daß bei Ratten nach Exstirpation der Epithelkörperchen schwere trophische Störungen der Nagezähne auftraten, die im Wesentlichen den Schmelzepitheldefekten beim Menschen glichen. Daher lag die Vermutung nahe, daß auch die menschlichen Hypoplasien ihre Entstehung Störungen der Epithelkörperchenfunktion während der Zahnentwicklung oder — nach dem heutigen Stande der Forschung — der Tetanie der Kinder verdanken".

Fleischmann faßt die Hypoplasien „lediglich als Folgen der Tetanie oder der diese bedingenden Umstände" auf. Er erbrachte auf klinischem Wege den Beweis für seine Hypothese. Seine Ansicht begründete er durch dreierlei Umstände:

„1, fällt die Entstehungszeit der Hypoplasien mit der Zeit des häufigsten Auftretens der Kindertetanie zusammen,

2 entspricht der intermittierende Charakter der Kindertetanie dem periodischen Auftreten der Hypoplasien,

3, werden durch Tetanie ektodermale Bildungen beeinflußt, während die Hypoplasien vom Ektoderm abstammen."

Kranz hat den Nachweis erbracht, daß auch für die übrigen endokrinen Drüsen mit innerer Sekretion dieser Zusammenhang zutrifft. Er schreibt: „Der gestörte Kalkstoffwechsel im Organismus ist für die Krämpfe und die durch diese hervorgerufenen Hypoplasien verantwortlich zu machen — denn er löst die Krämpfe aus — und die dafür verantwortlichen Regulatoren sind die endokrinen Drüsen."

Auch Gottlieb schreibt in seiner Arbeit: „Das Verhältnis der Tetanie oder anderer Erkrankungen zu den Schmelzhypoplasien ist nur vom Standpunkte ihres Verhältnisses zum Kalkstoffwechsel zu erklären." Und ferner: „Wir sind zu dem Ergebnis gekommen, daß für die Entstehung von Schmelzhypoplasien die Störung der Kalkablagerung das Primäre ist, also das, was wir beim Dentin und Knochen Rachitis nennen. Da mehr als 95% des Schmelzes Kalk ist, ist der Rest nicht imstande, die Form des Ganzen aufrecht zu erhalten und stürzt ein." Und weiterhin: „Da die Hypoplasien nur bei einem hochgradig akuten Nachschub der Störung im Kalkstoffwechsel zu erwarten sind, in diesem Stadium aber der übererregbare Zustand am höchsten sein wird, müssen wir dem Zusammentreffen von Hypoplasie und Tetanie die größte Wahrscheinlichkeit zusprechen. Keinesfalls kann ein Gegensatz zwischen den Anhängern der Tetanie- und der Rachitisaetiologie anerkannt werden."

Den Anschauungen Gottliebs schließen sich auch Siegmund und Weber an. Die Analogien mit Rachitis werden in den Vordergrund gestellt.

Peckert schreibt: „Es hat den Anschein, als würden sich die Verfechter der Tetanie und Rachitislehre die Hand reichen, um zu einer gemeinsamen endgültigen Lösung dieser Fragen zu gelangen. Die Rachitistheorie, die bereits abgetan zu sein schien, ist wieder in den Vordergrund getreten."

Wie bereits oben mehrfach erwähnt wurde, kommen Rachitis und Hypoplasien häufig nebeneinander vor. Veränderungen von Kieferknochen gehen mit Stellungs- und Strukturanomalien der Zähne Hand in Hand, wie es in den folgenden Fällen auch zutrifft.

Rachitis.

In der Aetiologie der Rachitis oder Englischen Krankheit sprechen Alter, Ernährungsweise, hygienische Verhältnisse, Konstitution und Erblichkeit als auslösende oder beeinflußende Momente eine bedeutende Rolle.

Rachitis ist eine chronische Wachstumskrankheit, insbesondere der Armen und befällt die kleinen Kinder im 2.—4. Lebenssemester. Der rachitische Knochen zeichnet sich durch kalkarmes Gewebe aus. Er ist weich, biegsam und nachgiebig gegen Muskelzug. Dies kann man an Verkrümmungen der Ober- und Unterschenkel beobachten.

Häufig kommt es auch zu abnormen Ober- und Unterkieferbildungen, welche ein typisches, eckiges Bild zeigen.

Der Oberkiefer wird häufig am Jochbogenfortsatz winklig geknickt. Er bekommt einen verlängerten und schnabelförmigen Zahnbogen. Dadurch kommt es oft zu einer steilen Wölbung des Gaumens. Der Alveolarfortsatz ist im Molarengebiet nach außen geneigt.

Charakteristisch ist am Unterkiefer die Einknickung in der Mitte des Kiefers durch die Wirkung der Mm. geniohyoideus und genioglossus und die Winkelbildung am Eckzahn, ebenfalls durch Einwirkung bei Muskelzug. Der Alveolarfortsatz ist zungenwärts geneigt, der untere Rand des Unterkiefers ist nach auswärts gerichtet.

Infolge rachitischer Kieferdeformitäten kommt es in der Zahnreihe des Dauergebisses zu Stellungsanomalien. Die Schneide- und Eckzähne des Unterkiefers bilden eine gerade Linie oder stehen infolge Raumverkürzung in anormaler Stellung. Die Eckzähne sind aus der Frontstellung herausgedrängt und nach rückwärts verschoben. Die Kronen der Backenzähne können zungenwärts geneigt sein. Im Oberkiefer überragen die schräg nach vorn gerichteten Schneidezähne die unteren erheblich dachförmig. Die Eckzähne brechen vielfach außerhalb des

Zahnbogens, die zweiten Prämolaren am Gaumen durch. Als Auswirkung der durch die Rachitis an den Kiefern und Zähnen hervorgerufenen Veränderungen entsteht der sog.: offene Biß oder modex apertus.

Nach Julius M i s c h kommt es bei Rachitikern auch zu Veränderungen der Form und Größe der Zähne. So entstehen Zapfenzähne und Zähne von mikrodontischem Typus. Auch verzögerten Durchbruch der Zähne oder gar Ausbleiben sämtlicher Zähne im Dauergebiß soll die Rachitis zur Folge haben. Das Ausbleiben der Zähne findet seine Ursache im behinderten Wachstum der Zähne oder Zugrundegehen der Zahnanlagen infolge Rachitis.

Von der Einwirkung der Rachitis auf die Struktur der Zähne ist bereits gesprochen worden.

F a l l 2. (Kr. Bl. 53720. 53719).

Am 3. Dezember 1931 kamen die Schwestern Maria und Rosa L., 15 und 12 Jahre alt, in die zahnärztliche Poliklinik. Die Untersuchung des Mundes ergab bei beiden

H y p o p l a s i e n d e r Z ä h n e i m O b e r - u n d U n t e r k i e f e r.

Die Mutter der Schwestern ist Witwe, der Vater schon lange tot, die Kinder in schwierigen wirtschaftlichen Verhältnissen aufgewachsen.

Abb. 3

Abb. 4

Die Mutter und die vier anderen Geschwister sollen schlechte Zähne haben. Maria und Rosa sind das 4. und 5. Kind ihrer Mutter. Von früher überstandenen schweren Krankheiten wußten die beiden nicht zu berichten. Beide sind schwächliche Kinder. Die Zahnpflege ist bei beiden entschieden vernachlässigt.

Die ältere, Maria, hinkt seit Geburt am rechten Bein.

Im Oberkiefer sind beim Kinde abnorme Kieferbildungen zu beobachten. Dieser hat eine verschmälerte und schnabelförmige Gestalt. Der Gaumen weist eine enorm steile Wölbung auf. Der Alveolarfortsatz

ist im Gebiete der Molaren nach außen geneigt. Im Unterkiefer im Gebiete der Eckzähne ist keine Einknickung vorhanden. Der Alveolarfortsatz ist im Unterkiefer zungenwärts geneigt. Auch ist hier der sog. offene Biß zu beobachten, bei dem Schneide- und Eckzähne beider Kiefer sich nicht berühren. Im Oberkiefer steht rechts der Eckzahn in labialer Richtung außerhalb der Zahnreihe und links der 2. Prämolar zu weit palatinal, während der 1. Prämolar ganz fehlt.

Doch nicht nur auf Kiefer, Zahndurchbruch und Zahnstellung hat die Rachitis in diesem Falle gewirkt, auch auf die Struktur der Zähne selbst hat sie ihre Einwirkung. Die Hypoplasie des Zahnschmelzes ist bei beiden Schwestern an den meisten Zähnen vorzufinden. Bei der älteren Schwester weisen fast alle Zähne große kariöse Defekte auf. Im Oberkiefer sind die ersten Molaren bis auf die Wurzeln zerstört, von der Krone sind nur Teile der Schmelzwände vorhanden. Die Schneidezähne, Eckzähne und Prämolaren weisen eine linienartige Furchenbildung auf. Die Furchen laufen rings um den Zahn herum und durchdringen z. T. die ganze Dicke des Schmelzes. Dazwischen trifft man auf Flächen mit völlig von Schmelz freigelegtem Dentin. Im Unterkiefer sind außer den ersten Molaren auch die Prämolaren und zweiten Molaren durch Karies stark mitgenommen.

r. 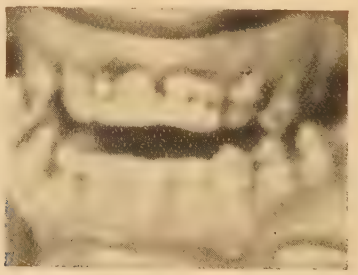 l.

Abb. 5

Bei Rosa L., der jüngeren Schwester, hat der Zerstörungsprozeß der Rachitis sowohl an den Kiefern im allgemeinen, als auch an einzelnen Zähnen geringe Schädigungen hinterlassen. Auch bei der jüngeren Schwester ist das Gebiß in einem ungepflegten Zustand. Im Oberkiefer sind die Schneidezähne auch hier schnabelförmig aufgestellt und die Enden des Alveolarfortsatzes nach außen gekippt: es fehlt jedoch der hohe Gaumen. Der Alveolarfortsatz im Unterkiefer ist zungenwärts geneigt, auch der offene Biß ist hier zu beobachten. Die schräg nach vorne gerichteten Zähne des Oberkiefers überragen die unteren erheblich dachförmig. Die mediale Ecke des rechten großen Schneidezahnes schiebt

sich bei der Patientin mit ihrer lingualen Fläche vor die labiale des linken großen Schneidezahnes. Der linke Eckzahn ist unterhalb der Zahnreihe an der Wangenzahnfleischumschlagsfalte durchgebrochen und der rechte mit der distalen Ecke der Schneidefläche buccalwärts gedreht. Die zweiten Prämolaren links oben stehen zu weit palatinal. Die zweiten Prämolaren links unten und die zweiten Molaren links oben und unten sind bei Rosa L. noch nicht durchgebrochen und der Eckzahn links unten im Erscheinen, was mit dem geringen Alter von 12 Jahren der Patientin vollauf zu erklären ist.

Auch bei ihr sind Hypoplasien zu beobachten. Die 1. Molaren, die Schneide- und Eckzähne sind im besonderen labial und buccal stark hypoplastisch, weisen auch eine Caries sicca auf, während die Prämolaren und 2. Molaren, soweit sie durchgebrochen, intakt sind.

r. l.

Abb. 6

Meistens werden befallen der 1. Molar, der Schneide- und der Eckzahn, da sie zwischen Geburt und dem 9. Lebensmonat verknöchern, während der 2. Molar und die Prämolaren erst mit $2^1/_2$—3 Jahren ein Scherbchen erhalten. Da der rachitische Prozeß bei der größten Zahl der Fälle, nach Neumann, in der ersten Hälfte des ersten Lebensjahrs beginnt und zwischen dem 6. und 12. Lebensmonat zum Stillstand kommt und nur in den seltensten Fällen (nach Neumann 6%) sich in das 2. Lebensjahr hinauszieht, so bleiben die Zähne, die erst nach dem vollendeten 1. Lebensjahr verkalkt werden, unversehrt.

Aus dem Sitz der Hypoplasie an den Kronen der verschiedenen Zahnarten kann man auf den Zeitpunkt zurückschließen, an dem die mangelhafte Verkalkung aufgetreten ist.

Bei der älteren der Schwestern, Maria, dürfte der Prozeß bis zum Alter von 3 Jahren gedauert haben, da die Erosionen sich ziemlich tief über sämtliche linguale resp. buccale Flächen hinziehen. Dagegen sind die Störungen bei der jüngeren, Rosa, vor dem 10. Monat abgeschlossen. Die Erosionen nehmen bei den mittleren Schneidezähnen das obere Drittel der labialen Fläche, an den Eckzähnen bloß die oberste Spitze derselben ein. Für die Breite der Hypoplasienzone ist die Dauer der Verkalkungsstörung, für die Lokalisation der Zeitpunkt derselben maß-

gebend. Sobald die Verkalkung wieder normal ist, nimmt auch der weiterwachsende Zahn seine normale Beschaffenheit wieder an. Nach der Art der Hypoplasien geurteilt, muß die Erkrankung bei beiden Schwestern eine heftige gewesen sein. Nach Abklingen des Prozesses ist die Verkalkung wieder normal geworden und haben die später verknöcherten Zahnteile wieder eine normale Beschaffenheit angenommen.

Der Schaden der Kalkstoffwechselstörung liegt erstens auf kosmetischem Gebiet: die Zähne werden im Aussehen beeinträchtigt, sie bieten ein Bild der Verkümmerung. Die Hypoplasien bedeuten auch einen funktionellen Schaden: Die Schmelzhülle besitzt nicht die normale Dicke; an der Schneidezahnkante bricht daher der geschwächte Schmelzrand von dem Kaudruck zackig aus. Die Hypoplasien haben aber auch eine cariespraedisponierende Bedeutung. Die Vertiefungen im Schmelz, die Pünktchen und Grübchen sind nur schwer von gärungsfähigen Speiserückständen zu befreien, die Bakterien finden den Weg in den Schmelz und breiten sich dort leicht aus, da sie reichlich gröbere und feinere Lücken in der Verkalkung finden. Das Gebiß der Schwester L., an dem kaum ein Zahn cariesfrei, ist ein Beleg hierfür.

Hutchinson'sche Zähne.

Unter den Zahnschmelzhypoplasien, die ich oben genau beschrieben, nehmen die Formen, die man als für congenitale Lues charakteristisch bezeichnet, eine ganz besondere Stellung ein, wenn sie auch keinen genetischen Unterschied gegenüber den anderen Hypoplasien aufweisen, sondern alle von ein und derselben Ursache, dem gestörten Kalkstoffwechsel ausgehen.

Hutchinson hat 1863 *) bei der Beschreibung seiner Symptomentrias als wichtiges diagnostisches Hilfsmittel bei Lues congenita neben der Keratitis parenchymatosa und der angeborenen Taubheit auch die Bedeutung der Zahnanomalien für Lues congenita hervorgehoben. Er schreibt: „Die aus der zweiten Dentition stammenden oberen mittleren Schneidezähne sind fast immer verkümmert, sowohl in Längen- wie im Breitenwachstum und von pflockähnlicher Gestalt. Sie haben abgerundete Ecken und eine mehr oder weniger halbmondförmige Ausbuchtung in der Mitte ihrer Schneide! Oft ist der Zahn einem Schraubenzieher zu vergleichen; er ist verdickt und breit an seinem Halse und verschmälert an seinem freien Ende" und „er hat eine senkrechte Einbuchtung an der Schneidekante". „Dazu kommt", schreibt Peckert,

*) In den Clinical annals.

„daß zwischen zwei Hutchinson-Zähnen stets ein Diastema besteht." Nur für diese einzige von ihm ganz unzweideutig beschriebene Form nimmt Hutchinson die Lues hereditaria als Ursache an.

Während im Sinne Hutchinsons anzunehmen wäre, „daß der mittlere Teil des oberen Schneidezahnes in der Entwicklung und Verkalkung zurückgeblieben ist"; glaubt Fournier, „daß die Ausbuchtung sich erst mit der Zeit aus Erosionen an der Schneidekante entwickle und sich später auch wieder abkaue."

Trotz der unzweideutigen Beschreibung der Hutchinson-Zähne und ihrer diagnostischen Bedeutung durch Hutchinson, sind spätere Autoren wie Fournier, Neumann, Oberwarth, Zinsser weit über die Behauptungen Hutchinsons hinausgegangen und haben so eine Verwirrung der Anschauungen herbeigeführt.

Zinsser schreibt 1912: „Auch die anderen Hypoplasien an den Schneide- und Eckzähnen, namentlich die an den distalen Enden der Zähne lokalisieren, sowie die Furchen-, Tüpfel-, Napf- und Dellenbildungen sind als ein auf congenitale Syphilis verdächtiges Symptom zu betrachten, und zwar ganz besonders dann, wenn sie mit Hypoplasien der ersten Molaren verbunden sind." Zinsser findet letzteres besonders bezeichnend, da ihre Ossifikation noch viel früher beginnt, als die der mittleren Schneidezähne. In diesem Urteil schließt sich ihm auch Sabourand an. Ja, einige Autoren aus den Jahren 1910—20 fühlen sich berechtigt, für alle Zahndeformitäten an Milch- und bleibenden Zähnen die kongenitale Lues verantwortlich zu machen.

Dagegen schreibt Hutchinson selber: „Alle transversalen, mehrere Zähne in derselben horizontalen Ebene kreuzenden Rinnen sind diagnostisch von keiner Bedeutung", und vor allem ist zu beachten, daß Deformitäten an den Milchzähnen niemals wirklich pathognomonisch sind."

Fleischmann (1909) sieht auch die „typischen, halbmondförmigen Einkerbungen nicht als Defektbildungen sui generis" an, sondern faßt sie „als mit den übrigen Hypoplasieformen identisch auf, da beide gleichzeitig nur nebeneinander vorkommen."

Magitôt führt auch den Hutchinson'schen Typus auf die Eklampsie der Kinder zurück.

Pasini und Cavalero behaupten auf Grund bakteriologischer Forschungen, daß die Hypoplasien die Folge der unmittelbaren Wirksamkeit der Spirochäten darstellen. Kranz erklärt diesen Spirochätenbefund damit, daß beide Autoren ihre Studien an durch Spirochätensepsis zugrunde gegangenen Foeten getrieben haben, und widerlegt ihre Hypothese mit dem symmetrischen Auftreten der Hypoplasien.

Auf Grund ausgedehnter Untersuchungen faßt Kranz seine Ansichten folgendermaßen zusammen:

„1) Es ist anzunehmen, daß allen Zahnhypoplasien innersekretorische Dysfunktionen zugrunde liegen, da die Zahnentwicklung in einem engen Zusammenhang mit den inneren Drüsen steht.

2) Auch der Hutchinson-Zahn ist nur bedingt luetischer Genese.

3) Es wird wohl das syphilitische Virus die der Zahnmißbildung zugrunde liegenden inneren Drüsenstörungen verursachen, nicht aber eine lokale luetische Störung am Zahnkeim."

Pflüger greift 1925 wiederum mit Nachdruck auf Hutchinson zurück. Er bringt auch „eine neue als spezifisch anzusprechende Zahnform, die Knospenform des 1. Molaren, für welche die von Hutchinson für die Schneidezähne aufgestellten Forderungen vollkommen zutreffen" und der er „eine hohe pathognomonische Bedeutung beimißt". Die Basis der Krone ist normal breit, während sich die Krone zur Kaufläche hin verjüngt; dadurch liegen die nur mangelhaft ausgebildeten Kauböcker eng beieinander", s. Abb. 8. „Der Querschnitt des syphilitisch veränderten Molars nähert sich einem Kreise. Den größten Durchmesser bildet hier die Zahnbasis." Flügel gibt für diesen einen Durchmesser von 8.3 mm, bei 13.4 mm Durchmesser normaler Molaren.

De Jonge Cohen sieht im besonderen zwei Stigmata für das Bild des Hutchinson'schen Zahnes für charakteristisch an:

1. Die Aplasie des mittleren Randtuberkels
2. die Konvergenz der beiden approximalen Kronenflächen in mesialer Richtung.

Er schreibt: „Bei den innigen Beziehungen zwischen der Funktion des endokrinen Systems einerseits und der Form und Strukturentwicklung des Zahnsystems andererseits, sowie bei der Vorliebe, die die Lues für die Organe mit innerer Sekretion hat, ist die Aplasie des mittleren Randtuberkels nicht schwer zu erklären."

Wie vorliegende Literaturauszüge beweisen, gehen die Ansichten der Autoren über die Genese und Aetiologie der Hutchinson'schen Zahnanomalien bis in die neueste Zeit stark auseinander.

Lues congenita.

Bei Lues congenita wird, nach der Beschreibung von Memmesheimer, das Kind im 4. und 5. Schwangerschaftsmonat im Mutterleibe infiziert. Die Erreger gelangen von der syphilitischen Mutter in das Blut des Foetus, wo sie sich ansiedeln. Das Kind wird frühzeitig ausgestoßen oder mit luetischen Krankheitssymptomen geboren. Bei Lues congenita tarda werden nach der Infektion die ersten Erscheinungen

im Mutterleibe überstanden. Es treten erst vom 5. Lebensjahr ab Rezidive auf. Die Symptome sind bei der frühen und späten Form die gleichen.

Die wichtigsten Symptome allgemeiner Art sind:

1) Drüsen-, Leber- und Milzschwellungen.
2) makulöses, papulöses und bullöses Hautexanthem an Gesicht, Rumpf und Beugeseiten der Extremitäten,
3) die meist positive Wassermannreaktion,
4) Osteochondritis syphilitica durch Störung der Umwandlung von Knorpel zu Knochen,
5) Gummen an Gesicht, Mundhöhle, Extremitäten und inneren Organen,
6) Lähmungen durch Epyphysenlösung,
7) Erkrankungen des Nervensystems (Epilepsie, Tabes, Paralyse).

An Gesicht und Mundhöhle lassen sich auch mannigfaltige, charakteristische Erscheinungen beobachten:

1) allgemeine Körperschwäche mit greisenhaftem Gesichtsausdruck,
2) quadratisch geformter Kopf,
3) hohe und breite Stirn,
4) Sattelnase durch Einschmelzungsprozesse bedingt,
5) vom Lippenrot auf die Gesichtshaut übergehende verzweigte Rhagoden, mit blutigen Borken bedeckt und leicht erhabene oder vertiefte feine Narben,
6) Erkrankungen der Nasenschleimhaut mit Atembeschwerden,
7) offener Biß,
8) spitzbogenförmiger Gaumen,
9) gummöse narbige Veränderungen mit Verengung der Mundspalte und Zerstörungen am weichen Gaumen,
10) Hutchinson'sche Symptomentrias bestehend aus diffuser Hornhauttrübung, Taubheit oder Schwerhörigkeit und Deformität der oberen mittleren Schneidezähne.

Letztere sind bereits in aller Ausführlichkeit von mir beschrieben worden. Desgleichen, die von Pflüger angeführte Knospenform des 1. Molaren.

Die übrigen Zahndeformierungen, wie das Tuberculum Carabelli, Mikrodontismus und Zahnerosionen können bei angeborener Syphilis vorkommen, sind jedoch für diese nicht speziell charakteristisch.

„Mikroskopisch zeigen die Zähne an congenitaler Lues verstorbener", nach Misch „an Stellen von Strukturveränderungen eine sehr dünne Schmelzschicht, sowie im Schmelz und auch Dentin interprismatische und interglobuläre Hohlräume. Die Zahnkeime zeigen Einschnürungen, welche klinisch den atrophischen Zahnhöckern entsprechen."

Fall 3. (Kr. Bl. 57314)

Am 2. Februar 1933 suchte der Schneiderlehrling Wilhelm K., 17 Jahre alt, die Zahnklinik in Tübingen auf. Hier wurden bei ihm typische

Hutchinson'sche obere mittlere Schneidezähne und knospenförmige 1. Molaren

diagnostiziert.

Laut der Krankengeschichte der Tübinger Univ.-Hautklinik Nr. 15167 sind die Familienverhältnisse recht zerrüttete. Der Vater, der Maurer gewesen, ist im Krige gefallen; die Mutter ist Dienstmädchen in Eßlingen. Sie soll nach Angabe der Krankenschwester des Fürsorgeheims in Reutlingen. Lues haben. Der Sohn sagt, sie habe gesunde Zähne. Die Mutter hat noch ein älteres Kind gehabt, das aber bald nach der Geburt gestorben ist. Fehlgeburten ließen sich anamnestisch nicht feststellen. Der Patient ist in einem Fürsorgeheim für Jugendliche in Reutlingen untergebracht. Mit 11Jahren hatte er angeblich ein Fußleiden und trug einen Gipsverband. Er machte einen Monat lang (1930) in der Hautklinik in Tübingen laut Krankengeschichte eine Kur mit Neo-Salvarsan, Bismogenol und Salyrgan durch, die er gut vertrug. Die Wassermann- und Sachs-Georgy-Reaktionen waren nach wie vor der Kur positiv. Darauf war der Patient ein ganzes Jahr lang in ärztlicher Behandlung in Reutlingen (Okt. 30—31). Eine Nachuntersuchung im Januar 1932 in der Tübinger Hautklinik ergab wieder positiven Wassermann, und der Patient wurde entlassen.

Laut dem Krankenbefunde der Univ. Hautklinik macht Wilhelm K. einen nur mäßig begabten Eindruck und ist ein etwas blasser, aber gut entwickelter Junge. Es besteht eine mäßige Skoliose der Wirbelsäule. An den inneren Organen, am Nervensystem ist kein pathologischer Befund festzustellen. Der Patellarsehnenreflex ist ziemlich lebhaft. Es sind keine allgemeine Drüsenschwellungen vorhanden.

Laut Befund der Tübinger Augenklinik hat Wilhelm K. alte Hornhautnarben. Es wurde die Diagnose einer Keratitis parenchymatosa ex lue hereditaria gestellt. Aderhautherde wurden nicht gefunden. Der Patient sieht schlecht, trägt eine Brille. Harthörigkeit oder Taubheit sind nicht vorhanden.

Die oberen mittleren Schneidezähne haben das typische Aussehen von Hutchinson-Zähnen. Sie zeichnen sich aus durch schräg konvergente Stellung (Tonnenform), durch Exkavation des freien Randes (Mondsichelform), durch eine scharfe untere Schneidekante (Schraubenzieherform) und durch abgerundete Ecken. Zwischen den beiden mittleren Schneide-

zähnen findet man einen Abstand von mehreren Millimetern, ein Diastema.

An den Zähnen vom mittleren Schneidezahn bis zum 1. Prämolaren sind horizontale Einkerbungen, auf teilweisem Schmelzmangel beruhend, vorhanden.

Die seitlichen Schneidezähne haben eigentümlich spitz zulaufende Kronen, die Eckzähne eine zapfenartige Form. Die 1. Prämolaren weisen eine zirkuläre Einkerbung der Kauflächen auf.

r. 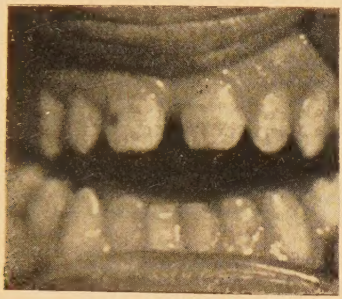 l.

Abb. 7

Die ersten Prämolaren haben eine Krone, die sich nach der Kaufläche verjüngt. Die Kauhöcker sind mangelhaft ausgebildet und liegen nahe beieinander.

Der 6-Jahr-Molar nimmt die von Pflüger beschriebene Knospenform ein. Sein Querschnitt nähert sich einem Kreise. Außerdem zeigt der 1. Molar außerhalb des mesio-palatinalen Höckers einen Anhänger, ein Tuberculum Carabelli.

An den beiden Mundwinkeln, nach der Unterlippe zu, kann man strahlenförmige Narben, Reste luetischer Rhagaden, und leicht blutende Effloreszenzen beobachten.

Die Mißbildungen erstrecken sich nicht nur auf die Zähne, sondern auch auf die Kiefer.

Der harte Gaumen ist spitzbogenförmig, steil gewölbt. Die Raphe palatina bildet einen stark vorspringenden Wulst in der Mitte derselben. (s. Abb. 8).

Die beiden Kiefer weisen einen offenen Biß (mordex apertus) auf. Es artikulieren auf jeder Seite nur die zwei oberen Molaren mit den unteren. Zwischen den übrigen Zähnen bleibt ein klaffender Spalt, am stärksten in der Front, auch bei geschlossener Zahnreihe. (s. Abb. 7)

Im Oberkiefer ist der 2. rechte obere Prämolar aus Raummangel buccal vor der Zahnreihe herausgekommen. Auch die beiden 1. oberen

Prämolaren stehen zu stark palatinalwärts. Die Zähne sind sonst in gutem Zustande.

r. l.

Abb. 8

Da das Vorhandensein von Hutchinson-Zähnen und einer Keratitis parenchymatosa einwandfrei nachgewiesen werden kann, ist trotz Fehlens des dritten Symptoms, der Taubheit, die Diagnose: Lues congenita gesichert. Der Beweis für die Richtigkeit der Diagnose wird noch durch den positiven Ausfall der Wassermann-Reaktion geliefert. Auch die gelblichweißen erhabenen Narben um den Mund erlauben es ohne weiteres, die richtige Diagnose zu stellen, da sie bei keiner anderen Erkrankung vorkommen. Sie bleiben das ganze Leben bestehen. Es ist jedenfalls ein Fall von angeborener Syphilis leichten Grades: die inneren Organe sind unversehrt und von Erkrankungen des Nervensystems, welche die Prognose besonders ungünstig gestalten können, ist der Patient verschont geblieben. Ob der Patient eine Lues congenita oder eine Lues conguerta tarda hat, läßt sich auf Grund der Anamnese nicht feststellen.

Nach Cavallero sind am meisten geschädigt diejenigen Zähne, deren Verkalkung während der zweiten Hälfte des intrauterinen und der ersten Monate des extrauterinen Lebens beginnt, da die schädigende Einwirkung der Lues dann am stärksten ist. Die Prämolaren weisen nur ausnahmsweise Strukturveränderungen auf, die zweiten und dritten Molaren bleiben gänzlich verschont. Das Milchgebiß zeigt nur in seltenen Fällen Strukturschädigungen. Das Tuberculum Carabelli ist mehr eine erbliche Anomalie, als ein congenital syphilitisches Zeichen; es wird allerdings bei congenitaler Lues häufiger als sonst gefunden.

Ebenso wie bei den Hypoplasien liegt auch bei den Hutchinson-Zähnen der Schaden — beide werden ja durch Kalkstoffwechselstörungen

verursacht — auf kosmetischem und funktionellem Gebiet. In unserem Fall liegt eine besonders schwere funktionelle Störung vor, da der Patient nur mit den hintersten Molaren kauen kann. Außerdem wird die Kariesempfänglichkeit erhöht. Eine Wiederherstellung eines normalen Bisses ist in dem späten Alter (von 17 Jahren) nicht möglich.

Antiluetische Therapie hat auf vorhandene Hutchinson'sche Trias keine Wirkung. Nach Untersuchungen von Davidsohn ist bei Kindern, die vor Ende des ersten Lebensjahres antisyphilitisch behandelt wurden, eine Zahndeformität verhütet worden. Es wiesen nur 10% der frühzeitig behandelten Kinder Zahndeformitäten auf. Dagegen hatten von den nach dem 1. Lebensjahr behandelten Kindern 55% luetische Zahnanomalien.

Zum Schluß sei noch eine Erkrankung erwähnt, die eine schwere Störung der Entwicklung solcher Hartsubstanzen bedeutet, die aus der mesenchymalen Gewebsreihe hervorgehen:

die Osteogenesis imperfecta.

Zu den erwähnten Hartsubstanzen gehört außer den Knochen das Dentin.

Bei Osteogenesis imperfecta bildet sich in der Odontoplastenzone statt regelmäßiger Anordnung ein wirrer Haufen von Zellen von mannigfacher Gestalt. Die Odontoplasten büßen ihre gestreckte Form und die Dentinfortsätze ein. Statt gleichmäßig kanalisiertem Dentin entsteht eine grobschollige oder unregelmäßig fasrige Masse, die zum Teil Zelleinschlüsse aufweist. Einen Fall dieser Art zu beobachten, hatte ich persönlich leider keine Gelegenheit.

Am Schlusse meiner Ausführungen erlaube ich mir, meinem verehrten Lehrer, Herrn Prof. Dr. Peckert für die Ueberlassung des Themas sowie der nicht alltäglichen Fälle, für seinen freundlichen Rat und die Uebernahme des Berichtes meinen verbindlichsten Dank auszusprechen.

Lebenslauf.

Am 29. Juni 1908 bin ich, Rudolf Arthur Jordan, als Sohn des Buchhalters Hans Wilhelm Eduard Jordan und seiner Frau Elisabeth, geb. Schabert in Moskau geboren. Mein Vater stammt aus Reval, mein Urgroßvater Dr. jur. August Christian Jordan, Bürgermeister in Reval, ist um 1800 dorthin von Göttingen eingewandert.

Ich besuchte von 1916—20 die deutsche St. Petri-Pauli-Kirchenschule in Moskau und nach der Uebersiedlung meiner Eltern nach Riga von 1920—22 die dortige X. städtische deutsche Grundschule; von 1922—28 die Lateinabteilung des städt. deutschen Gymnasiums zu Riga, woselbst ich im Juni 1928 das Abiturium machte.

Dann studierte ich von 1928—1930 in Königsberg Pr. Zahnheilkunde, legte dort im Oktober 1930 das Physikum ab, und setzte 1930—32 mein Studium in Tübingen fort, woselbst ich im Januar 1933 das zahnärztliche Staatsexamen bestand. Nach der Promotion will ich die Approbation in Riga erlangen, wo ich mich als Zahnarzt niederzulassen gedenke.

Literatur-Verzeichnis

1) De Jonge Cohen: Gebissreduction im Lichte normaler und pathologischer Anatomie. D. M. f. Z. 1926.
2) Dietrich, A.: Grundriß der allgemeinen Pathologie. Leipzig 1927.
3) Euler, H.,-Meyer,W.: Pathohistologie der Zähne. München 1927.
4) Fleischmann, L.: Die Ursache der Schmelzhypoplasie. Oesterr.Ung. V. f. Z. 1909.
5) Glatz, M.: Die Entstehung von Formanomalien bei der Zahnkrone des menschlichen Gebisses. Diss. Tübingen 1932.
6) Kranz, P.: Ueber Zahnanomalien bei kongenitaler Lues. Samml. Meusser. H. 8, Berlin 1920.
7) Mayer, K.: Dilaceration der Zähne nebst einem neuen Fall. Diss. Tübingen 1926.
8) Memmesheimer, A.: Leitfaden der Haut- und Geschlechtskrankheiten. Luzern. Leipzig-Stuttgart 1931.
9) Misch, J.: Lehrbuch der Grenzgebiete der Medizin und Zahnheilkunde Bd. 1, Leipzig 1922.
10) Peckert, H.: Die Mißbildungen des Gebisses. Aus Schwalbe's Morphologie der Mißbildungen. III. Jena..
11) Peckert, H.: Dilaceration. Aus Kantorowicz-Zahnärztl.Wörterbuch, Bd. 1.
12) Peckert, H.: Hypoplasie. Aus Kantorowicz-Zahnärztl.Wörterbuch. Bd. 1.
13) Pflüger: Eine für Lues congenita charakteristische Formveränderung (Knospenform) an dem ersten Molaren. Münchn. med. Wochenschr. 1924.
14) Port-Euler: Lehrbuch der Zahnheilkunde, München 1929.
15) Siegmund-Weber: Pathologische Histologie der Mundhöhle. Leipzig. 1926.
16) Schmidt, K.: Die Dilaceration der Zähne, nebst einem neuen Fall von beträchtlicher Kallusbildung. Diss. Tübingen 1920.
17) Wetzel, G.: Lehrbuch der Anatomie, Jena 1922.
18) Zinsser, F.: Syphilis und syphilisähnliche Erkrankungen des Mundes. Berlin, Wien 1912.